

Anomalía dental. Reporte de caso

DENTAL ABNORMALITY. A CASE REPORT

Geraldine Arce Vanegas*: geraldine.arce@uamv.edu.ni; <https://orcid.org/0009-0003-7476-8055>
Universidad Americana, UAM.



(*) Especialista en Cirugía Oral y Maxilofacial
Cirujano Oral y Maxilofacial, Docente de Cirugía Oral, Anestesiología dental, Medicina Oral y Fisiología Humana,

Datos del artículo:

Recibido: 01/11/2024

Revisado: 23/01/2025

Aceptado: 19/12/2025

Palabras clave:

Anomalía dental, fusión dental, concrescencia, transposición dental, Cone Beam.

Resumen

En este artículo se realiza la revisión de literatura científica sobre anomalías dentales, donde se da la unión entre tejidos de dos órganos dentales, tales como fusión o concrescencia dental y la anomalía de posición conocida como transposición dental, realizando el reporte de un caso clínico que muestra la unión a través de las raíces de un tercer molar superior con las raíces del primer molar homolateral, en su aspecto vestibular, hallazgo que podría representar un tipo de fusión dental o de concrescencia dental. Durante el desarrollo del artículo, se explican las diferencias entre ambas impresiones diagnósticas (fusión dental o concrescencia dental) y se realiza la discusión respecto al establecimiento de un diagnóstico definitivo. En el caso clínico reportado, fue encontrada una posición ectópica del germen del tercer molar superior derecho tras realizar la evaluación de una radiografía panorámica, de un paciente referido a Cirugía Maxilofacial para exodoncia quirúrgica de terceros molares previo al inicio de tratamiento de ortodoncia; para establecer un plan de tratamiento ideal, se indicó un estudio de tomografía CONE BEAM, observando la anomalía dental y el riesgo inevitable de daño al primer molar superior derecho si se decidía extraer el tercer molar relacionado, contraindicando la exodoncia quirúrgica del tercer molar afectado. La importancia del caso, radica en la utilidad de los estudios 3D para la identificación de este tipo de anomalías dentales y el establecimiento de un plan de tratamiento adecuado.



Keywords:

*Tooth abnormalities,
fused teeth, concrescence,
tooth transposition,
CBCT.*

Abstract

This article reviews the scientific literature on dental anomalies involving the union of tissues between two dental structures, such as dental fusion or concrescence, as well as the positional anomaly known as dental transposition. It includes a clinical case report documenting the union of the roots of an upper third molar with those of the ipsilateral first molar on the buccal aspect, a finding that may represent either dental fusion or concrescence. During the development of the article, the differences between both diagnostic impressions (dental fusion versus dental concrescence) are explained, and a discussion is presented regarding the establishment of a definitive diagnosis. In the reported clinical case, an ectopic position of the upper right third molar germ was identified following evaluation of a panoramic radiograph. The patient had been referred to Maxillofacial Surgery for surgical extraction of third molars prior to initiating orthodontic treatment. To establish an ideal treatment plan, a CONE BEAM tomography study was ordered, revealing the dental anomaly and the unavoidable risk of damage to the upper right first molar if extraction of the associated third molar were attempted. Consequently, surgical extraction of the affected third molar was contraindicated. The significance of this case lies in the usefulness of 3D studies for identifying this type of dental anomaly and establishing an appropriate treatment plan.

Introducción

Las anomalías dentales pueden presentarse como malformaciones congénitas de los tejidos de los dientes que se pueden deber a falta o aumento en el desarrollo de los mismos. Las anomalías dentales pueden ser de número, de estructura, de posición o de forma y pueden afectar a los dientes temporales o permanentes, también pueden conllevar afectaciones en el desarrollo de los huesos maxilares. (Ribeiro, 2014; Neville, 2015)

Entre sus causas se describen, causas hereditarias, multifactoriales, interactuando factores genéticos y ambientales. Según Jaramillo (2020), las anomalías dentales se pueden clasificar en anomalías dentales del desarrollo y anomalías dentales adquiridas. (Jaramillo, 2020, 8 junio)

Siendo las anomalías dentales del desarrollo las siguientes:

- Anomalías de Tamaño: (Macrodoncia y Microdoncia).
- Anomalías de Posición: (Trasposición y Migración).
- Anomalías de Forma: (Geminación, Fusión, Dilaceración, Cúspide Espolonada, Concrecencia, Dens in dente, Dens Evaginatus, diente de pala, raíces supernumerarias, perla de esmalte, taurodontismo).
- Anomalías de Número: (Anodoncia, hipodoncia, oligodoncia, diente supernumerario, diente paramolar, mesio dens, distomolar)
- Anomalías de Estructura: (Amelogénesis imperfecta, hipomaduración, diente de

Turner, dentinogénesis imperfecta, displasia dentinaria, odontodisplasia regional, diente de Hutchinson).

Entre las anomalías adquiridas se pueden mencionar la hipercementosis, atricción, abrasión, erosión, pulpolitos y esclerosis pulpar.

Fusión Dental

La fusión dental es una anomalía del desarrollo dental que se define como la unión de dos gérmenes dentarios normalmente separados. El criterio mínimo para la fusión es que los dientes presenten confluencia de la dentina. (Añazco, 2019, 11 septiembre; Laganà, 2017 & McKinney, 2025, 15 febrero)

Esta alteración dental puede estar presente en la dentición temporal y en la dentición permanente. Se ha descrito cierta tendencia hereditaria. La fusión puede ser completa o incompleta y su magnitud variará según la etapa del desarrollo que el diente haya alcanzado en el momento de la fusión. Si la fusión se inicia antes de la calcificación, entonces la unión implicará todos los componentes del diente, incluyendo

esmalte, dentina, cemento y pulpa. Si la unión empieza en una etapa más tardía del desarrollo del diente, entonces los dientes afectados pueden tener coronas separadas y la fusión puede estar limitada a las raíces. Los conductos radiculares pueden estar o bien fusionados o bien separados.

La fusión puede diferenciarse de la geminación contando los dientes de esa localización. En caso de fusión, habrá un diente menos en la arcada dentaria. (Ash, 2003; Balvina, 2021, 18 mayo)

Los dientes afectados erupcionan ya fusionados, efectuándose la fusión a lo largo de dientes situados en un mismo plano, en caso que erupcionen; ya que pueden no erupcionar por impedimentos mecánicos. La fusión puede estar limitada a la corona o afectar también la raíz. (Neville, 2015; Dagdiya, 2022)

Etiología de la Fusión dental:

No es posible establecer con certeza la patogénesis de la fusión dental, pueden

verse involucrados múltiples factores como traumatismos o estímulos inflamatorios. (Escobar, 2021; Gonzalez, 2025) Lo que sí es posible determinar, es qué esta alteración se da durante las fases embriológicas de formación de los gérmenes dentarios.

Características de los dientes Fusionados:

La morfología de los dientes fusionados es variable, se pueden observar dientes con fusión dental completa, donde no se observan diferencias respecto a las características normales del diente afectado, también puede haber dientes con fusión incompleta, donde se observan afectadas las características anatómicas del diente, pudiendo observar en la corona, un surco vertical en la corona, evidenciando el sitio de fusión, y en la superficie palatina, se pueden observar dos cúngulos. Lo usual es encontrar dientes con coronas más anchas de lo normal. (Radi, 2017)

Prevalencia de la Fusión dental:

La fusión dental es una anomalía que diversos autores describen que afecta principalmente la región de incisivos inferiores o superiores, fusionándose el diente incisivo central con

el lateral o con un lateral supernumerario e incluso puede verse involucrado el canino. Se da una mayor incidencia en dientes temporales en comparación con dientes permanentes.

Implicaciones Clínicas:

Las implicaciones clínicas de la fusión incluyen consideraciones estéticas, apiñamiento cuando hay fusión con un diente supernumerario y enfermedad periodontal y retención dental. (Escobar, 2021)

Concrescencia

La concrescencia es un tipo de fusión que se produce después de que la formación de la raíz está terminada. La unión de los dientes se limita a la confluencia del cemento y es el resultado de ella. Se supone que el evento tiene lugar como consecuencia de una lesión traumática o de apiñamiento en la zona donde el hueso interseptal está ausente, permitiendo una aproximación estrecha de las raíces dentales. Esta anomalía dental solamente se puede identificar por medios radiológicos. (Ortega, 25 nov., 2020; Ezoddini AF, 1 sept., 2007)

Algunos autores refieren que la concrescencia puede ser congénita y adquirida. La concrescencia congénita originándose durante la formación dental y la concrescencia adquirida ocurre luego de que el cierre apical ha terminado.

Características:

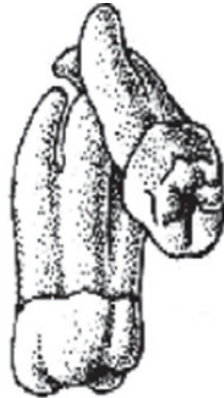La concrescencia puede ocurrir cuando las raíces de los dientes están muy cerca y sufren un evento traumático, debido a hipercementosis, abarcando la totalidad de las raíces o solamente un lado o cara de la raíz. (Aristizábal-Elejalde, 2022; Balvina, 18 mayo, 2021)

Prevalencia:

Su prevalencia es mayor en segundos y terceros molares superiores. La prevalencia de la concrescencia dental, según diversos autores, está alrededor de 0.8% de molares extraídos. Sin relación a sexo, edad o raza. (Ezoddini AF, 2007, 1 septiembre; Radi, 2017)

La mayoría de casos reportados se ubican en la dentición posterior, siendo los molares maxilares los más afectados, particularmente los terceros molares con dientes supernumerarios. (Ribeiro,

Imagen 1. Concrecencia dental



Nota: figura extraída de Aristizábal-Elejalde D. et al., (2022)

2014) (Roman, 2021). La concrecencia puede tener lugar antes o después de la erupción dental y afecta principalmente a los molares superiores permanentes; con raras excepciones, este tipo de unión afecta solo a dos dientes, a diferencia de la fusión dental completa que suele afectar incisivos inferiores.

La baja incidencia de la anomalía dental de tipo concrecencia, hace que muchas veces sea sub diagnosticadas, en el estudio realizado por León (2024), se describen diversas anomalías dentarias, encontrándose un solo caso de concrecencia de 374 radiografías panorámicas evaluadas, siendo la anomalía dental de menor incidencia junto al diente evaginado. (León, 2024)

Las implicaciones clínicas de la concrecencia, se relacionan principalmente con la importancia de su diagnóstico radiológico antes de iniciar la extracción dental. Si no se identifica su presencia, puede ocasionarse la extracción de dos dientes cuando se pretendía una única extracción. (Vinothkumar, 2017)

La concrecencia influye también en estado periodontal ya que podría conducir a una pérdida de la arquitectura gingival, con el consecuente desarrollo de embudos infragingivales, que pudieran ser la causa, de una anormal acumulación de biofilm, dando como resultado la destrucción del tejido periodontal. (Foran, 2012) (Radi, 2017)

Tratamientos Recomendados

El tratamiento de las anomalías dentales con frecuencia requiere abordaje quirúrgico que incluya extracción dental o sección dental. El tratamiento de ortodoncia es necesario en algunos casos para corregir función y estética, pero en casos donde no hay apiñamiento dental severo, un enfoque restaurativo debería ser considerado como plan de tratamiento menos invasivo. (Neville, 2015) (Cawson)

Anomalías de Posición

Transposición dental

La transposición dental se define como el cambio de posición de dientes vecinos, el diente está ubicado en la cara dentaria, pero en una posición que no le corresponde. (Jaramillo, 2020, 8 junio)

Etiología

La etiología de la transposición dental aún no está totalmente aclarada, pudiendo ocurrir en el período inicial de formación de los dientes involucrados o vincularse a la migración del diente ectópico. Quistes radiculares, factores hereditarios y demás traumas pueden ser considerados factores importantes para la

presencia de la transposición.

Se pueden establecer dos tipos principales:

Transposición incompleta: Los dientes poseen coronas transpuestas y los ápices radiculares en sus posiciones de origen.

Transposición completa: Los dientes poseen los ápices y las coronas completamente transpuestos, tornándose paralelos.

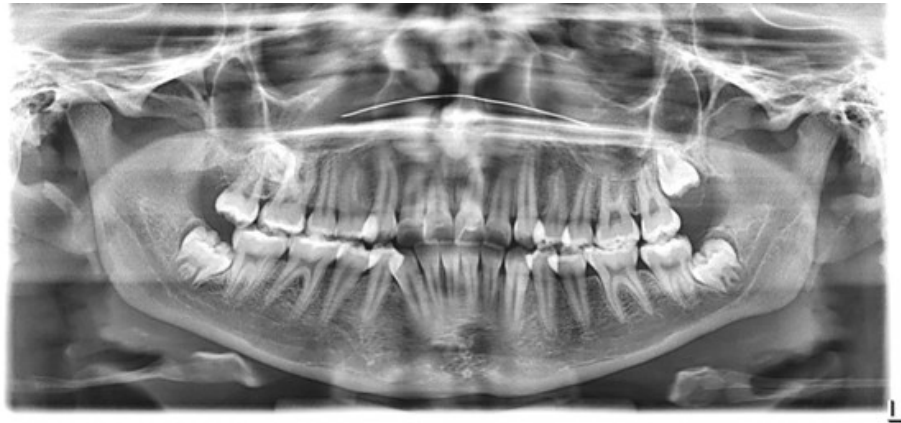Caso Clínico

Se solicita interconsulta con cirugía oral y maxilofacial en atención privada, de paciente femenino de 16 años de edad, la cual no refiere antecedentes personales patológicos ni antecedentes de trauma facial, se solicita extracción de cordales por referencia de ortodoncista tratante, previo al inicio de tratamiento de ortodoncia.

Se recibe radiografía panorámica

Se observa en el estudio radiográfico, gérmenes de cordales superiores e inferiores, identificando una posición ectópica, desplazamiento del germen de cordal superior derecha a una ubicación interradicular entre primer y

Figura 1. Radiografía Panorámica – Presencia de molar 1.8 en proximidad con molar 1.6.



segundo molar, en relación al piso del seno maxilar, en posición aparentemente transversal y con características de dismorfia, por lo cual se indica estudio de imagen 3D, tomografía dental CONE BEAM.

Estudio tomográfico CONE BEAM realizado el 06 de septiembre 2022

Características del volumen de adquisición: 1 volumen 8x8cm maxilar, Voxel 0.2mm.

Sede de atención: Nicaragua.

Figura 2. CONE BEAM Cortes Sagitales

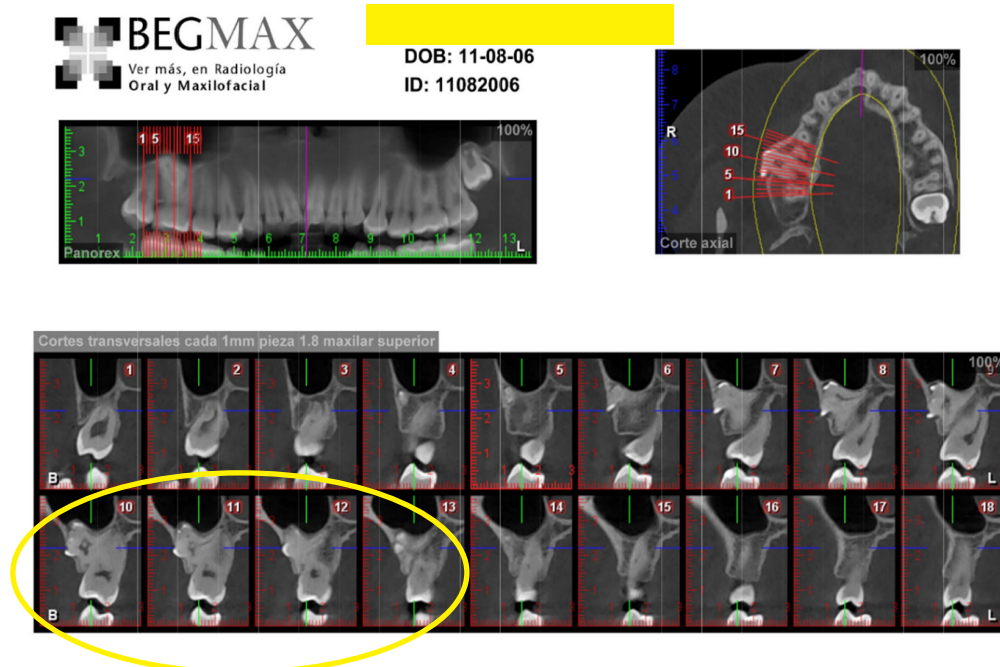
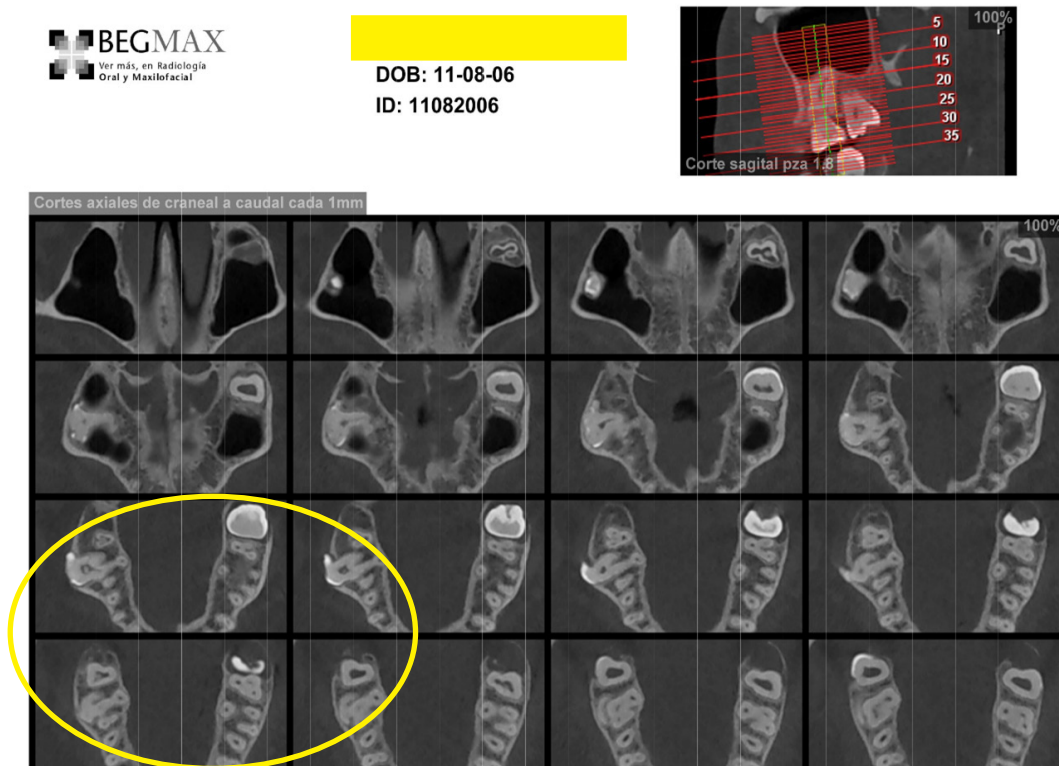

Figura 3. CONE BEAM Cortes Axiales



Reporte radiológico de la radióloga Oral y Maxilofacial Dra. Natalia Pezoa Opazo

MAXILAR

Estado periodontal: de características normales.

Generalidades: mal posiciones dentarias y desgaste dentario anterior.

Diente 1.8 incluido, ubicado sobre y hacia vestibular de diente 1.6. (en transposición). Anomalía de forma coronaria, con presencia de islotes de esmalte Irregulares en superficie coronaria. Corona orientada a vestibular, ubicada adyacente el piso sinusal y a la cortical vestibular. Anatomía radicular atípica raíces divergentes. Una de ellas fusionada a la raíz disto-vestibular de diente 1.6.

Dientes 1. 7 y 2. 7 cierre apical incompleto.

Diente 2.8 en evolución intraósea, en posición vertical, formación radicular parcial.

Densidad ósea general: se observa dentro de límites normales.

Senos maxilares: de configuración habitual, de corticales óseas continuas y transparencia dentro de los límites normales. Complejos osteomeatales con infundíbulos permeables bilateralmente.

En fosas nasales: concha nasal media derecha bullosa. Mucosa sinusal engrosada en algunas celdillas etmoidales.

Impresión y sugerencias:

Diente 1.8 Includido. en transposición ubicado sobre y hacia vestibular de diente 1.6. Anomalía de forma corono-radicular. Se observa de una de sus raíces a raíz disto-vestibular de diente 1.6.

Manejo y plan de tratamiento

Se decide realizar un manejo conservador y protección del primer molar funcional, evitando la extracción quirúrgica de ambos molares. Evaluando anualmente la evolución y realizando controles periodontales. La paciente inicia tratamiento de ortodoncia con el último aditamento ubicado a nivel de segundo premolar.

Discusión

Las anomalías dentales de forma tales como fusión dental o concrecencia dental, presentan una prevalencia baja, según distintos autores, el diagnóstico incorrecto de éstas anomalías, puede llevar a una mutilación de un diente sano de forma indeseada, y a la presencia de problemas estéticos, funcionales, periodontales o pulpares con repercusiones incluso psicológicas. (Ortega, 2020, 25 noviembre)

En este caso, no podemos confirmar o descartar un diagnóstico definitivo entre ambos molares, porque ambos diagnósticos tendrían que ser

confirmados mediante estudio histopatológico, el cual se podría realizar únicamente realizando la extracción de los molares involucrados.

Recordando que el criterio mínimo para que haya una fusión es que haya confluencia a través de dentina entre los dientes involucrados, sin embargo, para que esto suceda, deberían haber dos yemas dentales en desarrollo uniéndose en un período cronológico de odontogénesis similar para ambos dientes, lo cual no concuerda en el caso de la formación del primer molar superior y del tercer molar superior. (Escobar, 2021).

En el caso de la concrecencia dental, deberíamos observar únicamente cemento involucrado en los tejidos unidos entre ambos molares, esto no lo podemos establecer ya que no tenemos un estudio histopatológico de los tejidos involucrados, y sí tomamos en cuenta las las imágenes obtenidas y la descripción de la especialista en la radiología que analizó las imágenes, se sugiere que hay más tejidos involucrados. (Jaramillo, 2020, 8 junio)

Por lo tanto, no podemos establecer un diagnóstico definitivo en éste caso, más que existe la presencia de una anomalía dental de forma, que pone en riesgo la función, estética y pronóstico del primer molar superior 1.6.

Lo que sí podemos establecer es la presencia de transposición del tercer molar, ubicándose en una relación vestibular a las raíces del primer molar superior y su ubicación transversal en reborde alveolar con la corona ubicada hacia el vestíbulo.

Es importante recalcar que ante la superposición de molares en estudios radiográficos de 2D, y la pobre definición de límites entre un molar y otro, asociado al grado de distorsión de las radiografías panorámicas, el contraste de los estudios de imágenes en 2D, así como la posición ectópica marcada de un germen de tercer molar o la presencia de paramolares, se debería considerar la evaluación con estudios de imagen de 3D, como el CONE BEAM, donde se obtiene una vista clara en todas las dimensiones y se descarta o se confirma la presencia de uniones a través de tejidos dentales entre dos órganos dentales, para evitar complicaciones

de extracciones no deseadas, que para el odontólogo, cirujano oral o maxilofacial, pudieran llevar a procesos médicos legales, considerándose iatrogénias o mala praxis.

Con éste caso, podemos recordar la importancia de la firma del consentimiento informado en cirugía oral previo al inicio de cada procedimiento, y la explicación clara y precisa del procedimiento a realizar y sus posibles riesgos o complicaciones descritas asociadas.

Conclusión

En el caso descrito, no podemos establecer un diagnóstico definitivo respecto a si la anomalía dental de forma es una fusión dental o es concrecencia, ya que ambos diagnósticos se deben establecer con estudio histopatológico.

La anomalía encontrada pone en riesgo la función, estética y pronóstico del primer molar superior 1.6, por lo cual se debe brindar seguimiento adecuado y controles clínicos e imagenológicos del paciente.

Consideraciones éticas y conflictos de intereses

El autor declara que no existen conflictos

de interés relacionados con la elaboración y publicación del presente caso clínico. Se obtuvo el consentimiento informado del tutor legal de la paciente menor de edad para la realización y difusión del reporte, garantizando en todo momento la confidencialidad y el anonimato de los datos personales.

Referencias

- Añazco, B. E. S. (2019, 11 septiembre). *Hallazgos de anomalías dentarias en tomografías Cone Beam de pacientes atendidos en el 2017 a 2018 en la Clínica Luis Vallejos Santoni de la Universidad Andina del Cusco*. <https://revistas.uandina.edu.pe/index.php/VisionOdontologica/article/view/156>
- Aristizábal-Elejalde, D., Casanova-Sarmiento, J. A., Guerrero, M. E., Castillo, A. A., Ruiz-Mora, G. A., & Rodríguez-Cárdenas, Y. A. (2022). Conrescence in anterior teeth assessed by cone beam computed tomography. A case report. *Revista Científica Odontológica*, 10(1), e102. <https://doi.org/10.21142/2523-2754-1001-2022-102>
- Ash, M. M., & Nelson, S. J. (2003). *Wheeler Anatomía dental, Fisiología y oclusión*. Elsevier España.
- Balvina, A. S. E. Y. (2021, 18 mayo). *Prevalencia de anomalías dentales según su forma, tamaño, número y posición en tomografías computarizadas CONE BEM de pacientes atendidos en el Centro Odontológico de la UCSM, Arequipa, 2014-2019*. <https://repositorio.ucsm.edu.pe/items/b84b3f44-5774-48ef-87d9-e38ba538ad26>
- Cawson, R. A. (2009). Cawson. *Fundamentos de medicina y patología oral*, 8a ed. Elsevier España.
- Dagdiya, M. S., Golwara, A., Shahi, N., Sundar, D., Sinha, A., & Kumari, L. (2022). *Evaluating the Prevalence and Distribution of Dental Anomalies in the Permanent Dentition of Patients Seeking Dental Care*. Cureus. <https://doi.org/10.7759/cureus.30156>
- Escobar, E. D. A. (2021). Fusión del tercer molar inferior con un cuarto molar. Reporte de tres casos. *Revista de la Asociación Dental Mexicana*, 78(2), 95-99. <https://doi.org/10.21142/2523-2754-1001-2022-102>

- org/10.35366/99285
- Ezoddini AF, Sheikhha MH, Ahmadi H. Prevalence of dental developmental anomalies: a radiographic study. *Community Dent Health*. 2007 Sep;24(3):140-4. PMID: 17958073. Radi, J. N., & Álvarez, G. J. (2017). Foran, D., Komabayashi, T., & Lin, L. M. (2012). Concrescence of permanent maxillary second and third molars: case report of non-surgical root canal treatment. *Journal Of Oral Science*, 54(1), 133-136. <https://doi.org/10.2334/josnusd.54.133>
- Gill, N. C., Sharma, U., & Gulati, A. (2024). Shape Dental Anomalies in Children and Their Implications on Permanent Successor Teeth: A Literature Review. *Journal Of South Asian Association Of Pediatric Dentistry*, 7(1), 55-66. <https://doi.org/10.5005/jp-journals-10077-3288>
- Gonzalez, S. R. E., Álvarez, A. C. D., & García, C. V. (2025). Prevalencia de anomalías dentarias en radiografías panorámicas de pacientes entre 10 y 30 años de un centro radiográfico. Un estudio transversal. *Revista Científica Odontológica*, 13(1), e231. <https://doi.org/10.21142/2523-2754-1301-2025-231>
- Jaramillo, K. F. J. C. (2020, 8 junio). Anomalías y síndromes dentales de desarrollo y adquiridas. studocu.com. <https://www.studocu.com/co/document/universidad-de-cartagena/odontologia/anomalias-y-sindromes-dentales-de-desarr/84086002>
- Laganà, G., Venza, N., Borzabadi-Farahani, A., Fabi, F., Danesi, C., & Cozza, P. (2017). Dental anomalies: prevalence and associations between them in a large sample of non-orthodontic subjects, a cross-sectional study. *BMC Oral Health*, 17(1). <https://doi.org/10.1186/s12903-017-0352-y>
- Palacios León, C., & Cárdenas Flores, C. (2023). Prevalencia de anomalías dentarias de tamaño y forma, en pacientes pediátricos de 6 a 17 años de la ciudad de huánuco, 2019-2022 [Prevalence of dental anomalies of size and shape, in pediatric patients aged 6 to 17 years of the city of huánuco 2019-2022]. *Revista científica odontologica (Universidad Científica del Sur)*, 11(4), e171. <https://doi.org/10.21142/2523->

- 2754-1104-2023-171
- McKinney, R., Brizuela, M., & Olmo, H. (2025, 15 febrero). *Developmental Disturbances of the Teeth, Anomalies of Shape and Size*. StatPearls - NCBI Bookshelf. <https://www.ncbi.nlm.nih.gov/books/NBK574555/>
- Neville, B. W., Damm, D. D., Allen, C. M., & Chi, A. C. (2015). *Oral and Maxillofacial Pathology*. Elsevier Health Sciences.
- Ortega, S. M., León, C. M., Triviño, M. T., & Sylvester, M. F. C. (2020, 25 noviembre). *Diagnóstico de concrecencia mediante Cone Beam CT. Reporte de caso*. <https://revistas.uv.cl/index.php/asid/article/view/2523>
- Ribeiro, A. L., GoncalvesFilho, A., Moda, L., Oliveira, R., Pinheiro, J., & Alver-Junior, S. (2014). Prevalence of dental anomalies on panoramic radiographs in a population of the state of Pará, Brazil. *Indian Journal Of Dental Research*, 25(5), 648. <https://doi.org/10.4103/0970-9290.147115>
- Roman, J., Miguelez, S., & Mosca, C. O. (2021). Diente fusionado por concrecencia en un paciente pediátrico: reporte de caso. *Revista de Odontopediatría Latinoamericana*, 10(1), 9. <https://doi.org/10.47990/alop.v10i1.188>
- Saap, (s. f.). *Patología oral y maxilofacial contemporánea*. Google Books. <https://books.google.com.ec/s?id=quNVwwFOmfgC&printsec=frontcover#v=onepage&q&f=false>
- Vinothkumar, T. S., Kandaswamy, D., Arathi, G., Ramkumar, S., & Felsypremila, G. (2017). Endodontic Management of Dilacerated Maxillary Central Incisor fused to a Supernumerary Tooth using Cone Beam Computed Tomography: An Unusual Clinical Presentation. *The Journal of Contemporary Dental Practice*, 18(6), 522-526. <https://doi.org/10.5005/jp-journals-10024-2077>